

Alterações musculoesqueléticas e dor em pacientes portadores da síndrome de Parsonage Turner: revisão integrativa

Musculoskeletal changes and pain in Parsonage Turner syndrome patients: integrative review

Iago Lisboa Santos¹, Vitor Guida Souza¹

DOI 10.5935/2595-0118.20210054

RESUMO

JUSTIFICATIVA E OBJETIVOS: A síndrome de Parsonage Turner (SPT) é rara, com incidência de 2 a 3 casos por 100.000 habitantes ao ano. Apresenta-se com dor intensa e auto restritiva, desaparecendo após semanas, seguida de fraqueza muscular. O objetivo deste estudo foi descrever as alterações musculoesqueléticas, variações musculares e quadro doloroso afetados pela síndrome.

MÉTODOS: Revisão integrativa nas bases de dados LILACS, Scielo e Pubmed. Os critérios de inclusão estabelecidos foram estudos de casos, séries de casos, ensaios clínicos e estudos de coortes nos idiomas português, inglês e espanhol, publicados entre 2010 e 2020, que abordaram as alterações musculares e dor causadas pela SPT.

RESULTADOS: Foram analisados sete artigos científicos que preencheram os critérios de inclusão, com amostra total de 183 pacientes com idade entre 7 e 65 anos de idade.

CONCLUSÃO: Geralmente os pacientes apresentam alterações dos nervos interósseo posterior, interósseo anterior, axilar, torácico longo e supraescapular, atrofia muscular das regiões de deltoide, supraespinhal e infraespinhal, com quadro álgico de duração média de 15 dias em região de ombro e escápula.

Descritores: Dor musculoesquelética, Neurite do plexo braquial, Síndrome de Parsonage Turner.

ABSTRACT

BACKGROUND AND OBJECTIVES: Parsonage Turner Syndrome (PTS) is rare, with an incidence of 2 to 3 cases per 100,000 individuals per year. It's accompanied by intense, self-limiting pain, disappearing after weeks, followed by muscle weakness. The aim of the present study was to describe the musculoskeletal changes, muscle variations, and the pain scenario affected by the syndrome.

Iago Lisboa Santos – <https://orcid.org/0000-0002-3794-182X>;
Vitor Guida Souza – <https://orcid.org/0000-0003-0000-7758>.

1. Centro Universitário Uniruy, Fisioterapia, Salvador, BA, Brasil

Apresentado em 30 de novembro de 2020.

Aceito para publicação em 20 de setembro de 2021.

Conflito de interesses: não há – Fontes de fomento: não há.

Endereço para correspondência:

Iago Lisboa Santos - Recreio de Ipiranga
Avenida Baixa Grande – Cond. Spazio Solarium, 808 b11.
42700-330 Lauro de Freitas, BA, Brasil.
E-mail: iagolisboa100@gmail.com

© Sociedade Brasileira para o Estudo da Dor

METHODS: Integrative review performed in the LILACS, Scielo and Pubmed databases. The inclusion criteria established were case studies, case series, clinical trials and cohort studies in Portuguese, English and Spanish languages, published between 2010 and 2020, which addressed the muscle changes and pain caused by PTS.

RESULTS: Seven scientific articles that met the inclusion criteria were analyzed, with a total sample of 183 patients aged between 7 and 65 years.

CONCLUSION: Generally, patients present alterations of the posterior interosseous nerves, anterior interosseous, axillary, long thoracic and suprascapular, muscular atrophy of the deltoid, supraspinal and infraspinial regions, with pain lasting an average of 15 days in the shoulder and scapular regions.

Keywords: Brachial plexus neuritis, Parsonage-Turner syndrome, Musculoskeletal pain.

INTRODUÇÃO

A síndrome de Parsonage Turner (SPT), também conhecida como neurite braquial idiopática aguda ou síndrome da cintura escapular¹ é uma síndrome rara e grave. A dor espontânea na região da cintura escapular e a fraqueza muscular seguida de atrofia são suas principais características. Ocorre diminuição da capacidade funcional, com declínio da amplitude de movimentos, podendo ocasionar afastamento de atividades laborais e ocupações habituais, com declínio na qualidade de vida (QV).

A incidência anual é de 2 a 3 casos por 100.000 habitantes. Embora possa atingir ambos os sexos, há maior prevalência em homens de meia idade. A etiologia da SPT é desconhecida, porém os estudos a relacionam a infecções, cirurgias, fatores hereditários, doenças reumáticas e exercícios estressantes^{2,3}.

A SPT pode ser diagnosticada por exames de ressonância nuclear magnética e eletromiografia⁴, contudo, devido ao seu alto custo, a população menos favorecida economicamente tem dificuldades para se submeter a esses exames. Dessa maneira, o conhecimento das manifestações apresentadas é importante para o diagnóstico, que deve ser confirmado com esses exames. Ainda assim, em alguns casos os resultados não são precisos nas primeiras semanas, sendo necessária a repetição após quatro semanas do início dos sintomas⁵.

O quadro clínico é caracterizado por dor intensa, de início agudo, na região lateral do ombro, auto restritiva, que pode desaparecer após alguns dias, podendo ocorrer fraqueza muscular, alterações nos reflexos e déficits sensoriais³. A maioria dos pacientes relata dificuldades para o movimento de abdução lateral do ombro. Os músculos mais afetados têm indícios de lipossustituição e atrofia, o que ocasiona diminuição da capacidade funcional⁶.

A síndrome ocorre em ordem cronológica. Inicia com quadro algico, que pode interferir no ciclo de sono e vigília. Após três ou mais semanas de fraqueza, inicia quadro de atrofia muscular por vários meses e em alguns casos poderá durar anos².

É imprescindível que os profissionais de saúde conheçam a SPT para poder assegurar aos portadores da síndrome um acompanhamento terapêutico mais eficiente. O profissional que tiver contato inicial com um paciente portador da SPT deverá analisar as alterações ocasionadas, fazer as devidas orientações, para que ele consiga ter melhor QV. O objetivo deste estudo foi analisar as alterações musculoesqueléticas, os principais músculos acometidos e como se manifesta o quadro algico.

MÉTODOS

Trata-se de revisão integrativa da literatura que seguiu as etapas de delimitação do tema, estabelecimentos dos critérios de seleção dos estudos, busca nas bases de dados, e avaliação dos artigos selecionados. As pesquisas foram realizadas nas bases de dados LILACS, Scielo e Pubmed.

Os critérios estabelecidos foram estudos de casos, séries de casos, ensaios clínicos, estudo de coorte, nos idiomas português, inglês e espanhol publicados entre 2010 e 2020, e que abordaram as alterações musculares e dor causadas pela SPT.

Para síntese de pesquisa foram utilizados descritores da plataforma *Medical Subject Headings (Mesh)* com os descritores: “*Brachial Plexus Neuritides*”, “*Neuritides Brachial Plexus*”, “*Neuritis, Brachial Plexus*”, “*Girdle Neuropathies Shoulder*”, “*Girdle Neuropathy Shoulder*”, “*Parsonage-Turner Syndrome*”, “*Parsonage Turner Syndrome*”, “*Syndrome Parsonage-Turner*”, “*Neuralgia Amyotrophic*”, “*Amyotrophic Neuralgias*”, “*Neuralgias Amyotrophic*”, “*Amyotrophy Neuralgic*”, “*Amyotrophies Neuralgic*”, “*Neuralgic Amyotrophies*”, “*Neuralgic Amyotrophy*”, “*Amyotrophies Hereditary Neuralgic*”, “*Hereditary Neuralgic Amyotrophies*”, “*Neuralgia Cervicobrachial*”, “*Neuralgias Cervicobrachial*”. As estratégias de busca dos descritores foram combinadas com os operadores booleanos *AND* e *OR*, de acordo com a base de dados apresentada na tabela 1.

Os artigos foram selecionados com base na leitura do título, do resumo e do ano de publicação. Os que atenderam aos critérios de inclusão foram analisados na íntegra. Além disso, foram inseridos em um fluxograma os dados referentes ao tipo de estudo,

ano, autor, população estudada, musculaturas acometidas e quadro algico.

RESULTADOS

Foram levantados 115 artigos, dos quais foram excluídos 100 com base no título e resumo. Outros 3 foram excluídos por estarem duplicados. Apenas 12 artigos foram selecionados e submetidos a leitura integral. Posteriormente 5 foram excluídos por não preencherem os critérios de elegibilidade, de modo que somente 7 artigos foram incluídos na revisão (Figura 1).

Dos 7 estudos incluídos participaram 183 indivíduos, com idade entre 7 e 65 anos. O maior número de artigos foi publicado em 2015. Três são estudos de coorte, dois são ensaios clínicos prospectivos e dois são relatos de caso. Os dados com as características dos artigos selecionados estão descritos na Tabela 2.

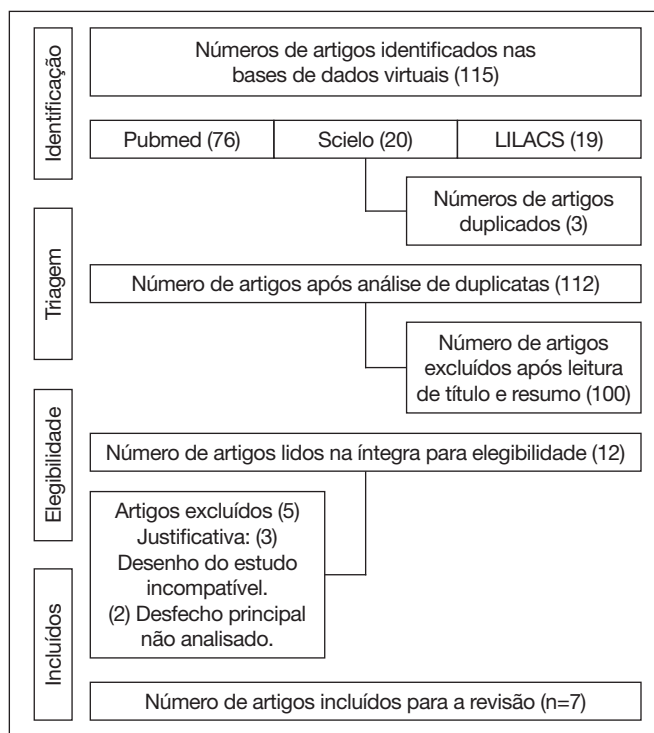


Figura 1. Seleção dos artigos

Tabela 2. Características dos estudos incluídos

Autores	Desenho do estudo	Objetivo	Método	Músculos acometidos e quadro algico	Conclusão
Ibrahim et al. ⁷	Relato de caso	Apresentar um caso anormal da SPT, 10 semanas após a cirurgia de reparo de ruptura do manguito rotador.	Paciente de 60 anos apresentou fraqueza no membro superior direito 10 semanas após cirurgia de reparo de ruptura do manguito rotador.	Fraqueza no bíceps e braquiorrádial direito com desnervação de deltoide, supraespinhal, infraespinhal e bíceps direito. Ausência de dor.	O reconhecimento das variabilidades dos sintomas permite maior reconhecimento e resultados superiores no atendimento ao paciente.
Milner et al. ²	Coorte	Avaliação retrospectiva das características clínicas de todos os pacientes de SPT atendidos durante 9 anos.	Os dados coletados foram sexo, lado afetado, lateralidade, evento de incitação, apresentação clínica, envolvimento do nervo, tempo gasto para recuperação e extensão da recuperação (n=38).	Pacientes apresentaram fraqueza muscular; entretanto não se informa quais os músculos acometidos. Dor na região de ombro e escápula.	Espera-se que 65% dos pacientes recuperem nível de força em grau 4 ou mais em um período médio de 10 meses após o diagnóstico.

Continua...

Tabela 2. Características dos estudos incluídos – continuação

Autores	Desenho do estudo	Objetivo	Método	Músculos acometidos e quadro algico	Conclusão
Santos et al. ¹	Ensaio clínico	Descrever os achados clínicos, eletrofisiológicos e de imagem da SPT e avaliar os resultados do tratamento conservador.	Oito casos foram estudados entre fevereiro de 2010 e fevereiro de 2012, com tempo mínimo de um ano. Todos os pacientes responderam a um questionário clínico e foram submetidos à avaliação funcional pelo escore de Constant e Murley. Após a suspeita clínica, foi realizado exame de eletromiografia para a confirmação do diagnóstico	Três casos de atrofia intensa do músculo deltoide, três casos de hipotrofia de supraespinhal e infraespinhal. Quadro de dor repentino com duração de 24 horas ou no máximo 15 dias.	A recuperação funcional foi notada na maioria dos casos, embora a força muscular não tenha sido totalmente restaurada.
Fransz et al. ⁸	Relato de caso	Descrever diagnóstico de SPT em um paciente dois meses após a apresentação inicial no pronto-socorro devido à exposição acidental a patógenos transmitidos pelo sangue	Descrever achados neurológicos e achados da radiografia simples do ombro direito. Paciente foi diagnosticada com SPT pós-vacina e o tratamento seguiu de forma conservadora durante os 15 meses.	Paciente apresentou fraqueza de supraespinhal e atrofia muscular de deltoide. Dor na região cervical, irradiada para o braço direito.	O tratamento conservador é o mais recomendável. Entretanto, quase um terço dos pacientes sofre de queixas residuais após seis anos.
Van Alfen, van Eijk e Ennik ⁹	Coorte	Constatar prospectivamente a taxa de incidência de um ano da amiotrofia nevrálgica clássica em um ambiente de atenção primária.	Participaram 14 pacientes com fenótipo clássico. Após a inclusão, os pacientes com suspeita de amiotrofia nevrálgica ou SPT que ainda não haviam consultado um neurologista foram levados para avaliação neurológica para a confirmação do diagnóstico.	Não houve relatos de acometimentos musculares. Houve dor na região cervical, ombro e braço.	Concluiu-se que a incidência é muito maior do que se pensava anteriormente, sendo recomendada uma avaliação mais detalhada na atenção primária.
Upadhyaya et al. ⁶	Coorte	Apresentar a distribuição e extensão da anormalidade do plexo braquial em casos conhecidos de SPT.	Participaram do estudo 15 pacientes com diagnóstico de SPT com base em achados clínicos e eletrofisiológicos. Os resultados foram avaliados por dois radiologistas realizando as análises e inclusão dos resultados em tabela do Excel	Desnervação muscular, edema, infiltração de gordura em 8 pacientes, atrofia muscular em supraespinhal, infraespinhal, deltoide e peitoral maior. Dor com sensação de formigamento.	A raiz de C5 é a região mais comumente afetada. As alterações musculares associadas foram mais frequentemente vistas no supraespinhal e infraespinhal.
Charles ¹⁰	Relato de caso	Descrever tratamento quiroprático em um paciente com paralisia do braço direito e diagnóstico da SPT.	O protocolo de tratamento ao paciente foi de manipulação quiroprática, terapia dos tecidos profundos e reabilitação com exercícios.	Fraqueza em peitoral menor. Dor referida nos músculos escalenos direitos, peitoral menor e bíceps.	Pacientes com SPT que não respondem à intervenção médica ou farmacêutica padrão podem obter benefícios de tratamentos quiropráticos usando modalidades cinesiológicas aplicadas.

SPT = síndrome de Parsonage Turner.

DISCUSSÃO

As alterações musculares mais comuns detectadas nos indivíduos com SPT foram atrofia muscular, fraqueza e desnervação muscular, associados a quadro algico persistente. As regiões do corpo mais atingidas foram a cintura escapular e o ombro. Estudo de coorte que incluiu 38 pacientes identificou que o sintoma inicial da SPT é a dor, referida por 71% dos pacientes. Os locais mais afetados foram ombro e escápula. Sintomas sensoriais, como parestesia ou hipoestesia, foram referidos por 89% dos pacientes².

Em um estudo com 8 pacientes apresentaram dor de forma súbita, com melhora espontânea, seguida de fraqueza da musculatura da cintura escapular, que são os principais sintomas para o diag-

nóstico nosológico da SPT. Em todos os pacientes a dor persistiu por no mínimo 24h, prolongando no máximo por 15 dias, e somente depois desse período é que foi identificado o comprometimento muscular¹.

No entanto, podem ocorrer apresentações atípicas, as quais não apresentam os sintomas clássicos, como ausência de dor desde o início, porém apresenta fraqueza e desnervação muscular⁷. Neste caso o paciente havia se submetido a cirurgia para reparo do manguito rotador, previamente ao diagnóstico da síndrome. A SPT pode modificar o quadro algico do paciente, causando alterações no ciclo sono vigília. O sintoma doloroso pode permanecer por até 4 semanas e, após o quadro descrito, pode haver fraqueza e atrofia muscular em região de cintura escapular e ombro⁸.

Em relação ao padrão de comprometimento, a maioria dos pacientes terá envolvimento unilateral com apresentação clínica em membro superior unilateral direito com uma proporção de 4 para 3 em relação ao lado esquerdo⁶. Corroborando estes achados, em um estudo de coorte que incluiu 38 pacientes na faixa etária de 47 anos, o quadro de SPT estava presente no membro unilateral direito em 60% dos pacientes².

O quadro mais frequente foi unilateral, porém em alguns casos foi bilateral. Um ensaio evidenciou que os pacientes de 29 anos apresentaram comprometimento nos membros dominantes direito em 70% dos casos, constatando que a idade não é fator decisivo nos casos de SPT localizada no lado direito¹.

As regiões mais acometidas pelo quadro algico e as diferenças das suas manifestações são algumas das principais características da síndrome, o que é um desafio para o diagnóstico clínico. As regiões de ombro e escápula (53%), braço e cotovelo (13%)² e cervical, com irradiação para membros superiores^{8,9}, foram as mais afetadas, o que demonstra variação do quadro algico da síndrome.

As alterações musculares mais relacionadas à síndrome são referentes à mobilidade. Segundo estudo de coorte com 15 pacientes, os indivíduos relataram fraqueza na abdução de ombro, seguida por dor no braço, coluna cervical e ombro. Já em 11 desses casos houve evidências de desnervação muscular associada a edema, infiltração de gordura e atrofia⁶. Oito pacientes apresentaram alteração muscular em forma de edema, associada a sinais de hiperatividade, sendo mais afetados os músculos infraespinhal e supraespinhal⁶. Relato de caso evidenciou que a SPT compromete a funcionalidade devido a perda da mobilidade em região de cotovelo, obrigando a manutenção contínua da posição de flexão¹⁰.

Um ensaio clínico evidenciou que não existe consenso na literatura acerca de qual foi o nervo periférico mais acometido, o que justifica as variedades de sintomas e músculos acometidos pela SPT¹. Todavia, no estudo que avaliou 8 pacientes, o nervo torácico longo e o supraescapular foram os mais afetados. Diante disso, os achados de desnervação muscular, atrofia, fraqueza em musculatura de supraespinhal e infraespinhal são melhores explicados¹. Não foram encontrados relatos de pacientes com acometimentos do serrátil anterior. No artigo², que avaliou os 38 casos de SPT, os nervos mais acometidos foram o interósseo posterior (24%), o interósseo anterior (18%) e o axilar (13%), porém esse estudo apenas relata que os pacientes apresentaram quadro de fraqueza muscular, mas não informa os músculos que foram acometidos. A atrofia do músculo deltoide com quadro de atrofia muscular é a mais citada em três estudos^{1,6,8}, trazendo questionamentos sobre a maior incidência no nervo axilar.

As condições dos pacientes com SPT são variadas, dificultando o diagnóstico da síndrome¹⁰, portanto, o conhecimento dos profissionais de saúde acerca das manifestações da SPT é fundamental para o diagnóstico e tratamento adequado.

As limitações deste estudo foram a qualidade metodológica dos artigos selecionados e a falta de estudos com evidências fortes sobre a SPT. Mais estudos precisam ser realizados para comprovação destes dados.

CONCLUSÃO

Geralmente os pacientes apresentam alterações dos nervos interósseo posterior, nervo interósseo anterior, nervo axilar, nervo torácico longo e supraescapular, atrofia muscular das regiões de deltoide, supraespinhal e infraespinhal, com quadro algico de duração média de 15 dias em região de ombro e escápula.

CONTRIBUIÇÕES DOS AUTORES

Iago Lisboa Santos

Coleta de Dados, Conceitualização, Gerenciamento do Projeto, Metodologia, Redação - Preparação do original, Redação - Revisão e Edição

Vitor Guida Souza

Metodologia, Supervisão

REFERÊNCIAS

1. Santos RBM, Santos SM, Carneiro Leal FJ, Lins OG, Magalhães C, Mertens Fittipaldi RB. Parsonage-Turner syndrome. *Rev Bras Ortop.* 2015;50(3):336-41.
2. Milner CS, Kannan K, Iyer VG, Thirkannad SM. Parsonage-Turner syndrome: clinical and epidemiological features from a hand surgeon's perspective. *Hand.* 2016;11(2):227-31.
3. Al khalili Y, Jain S, Decastro A. Brachial Neuritis". StatPearls Publishing, Treasure Island, 2020. Disponível em: <<https://www.ncbi.nlm.nih.gov/books/NBK499842/>>.
4. Sundaram S, Schafhalter-Zoppoth I. Acute shoulder pain followed by shoulder weakness and atrophy: a characteristic presentation of Parsonage-Turner Syndrome. *J Gen Inter Med.* 2018;33:231.
5. Greenhill DA, Abdelfattah H, Torg JS, Sowards JM. Atypical presentation of Parsonage-Turner syndrome confounded by surgical rotator cuff injury. *BMJ Case Rep.* 2017;2017:ber2017220532.
6. Upadhyaya V, Upadhyaya DN, Bansal R, Pandey T, Pandey AK. MR neurography in Parsonage-Turner syndrome. *Indian J Radiol Imaging.* 2019;29(3):264-70.
7. Ibrahim R, Krivitsky M, Nicola M, Zarour CC. Atypical Presentation of Parsonage-Turner syndrome. *Cureus.* 2020;12(6):e8892.
8. Franz DP, Schönhuth CP, Postma TJ, van Royen BJ. Parsonage-Turner syndrome following post-exposure prophylaxis. *BMC Musculoskelet Disord.* 2014;15:265.
9. Van Alfen N, van Eijk JJ, Ennik T. Incidence of neuralgic amyotrophy (Parsonage-Turner syndrome) in a primary care setting—a prospective cohort study. *PLoS One.* 2015;10(5):e0128361.
10. Charles E. Chiropractic management of a 30-year-old patient with Parsonage-Turner syndrome. *J Chiropr Med.* 2011;10(4):301-5.

